

Microtubetechniek voor lumbale herniaoperaties

Sinds half juni 2002 kan een bepaalde categorie herniapatiënten in het St. Elisabeth Ziekenhuis geopereerd worden met de microtubetechniek. Bij deze nieuwe techniek wordt een set hele kleine cilinders gebruikt in combinatie met een microscoop.

De techniek is vergelijkbaar met een operatie met behulp van een endoscoop, waarbij eveneens cilinders gebruikt worden. De techniek werd drie jaar geleden voor het eerst in het Martini-ziekenhuis in Groningen uitgevoerd. Sinds kort is men ook elders hiermee gestart.

Deze techniek om lumbale hernia's (unilateraal) te opereren via een kleine opening heeft, ten opzichte van de gangbare methode (partiële [hemi]-laminectomie), voordelen voor de patiënt en maatschappij, namelijk:

- minder weefselschade, waardoor minder last van de wond (de rugspiervezels worden uit elkaar gedrukt in plaats van losgesneden van de wervelboog)
- kortere opnameduur (1 dag)
- sneller toe aan activiteiten (korter uit arbeidsproces, waardoor voor een deel minder uitkeringen aan ziektegeld en WAO)
- kosten voor de verzekering lager door kortere opnameduur

Het is echter zo dat de operatie langer duurt door deze techniek en dat niet iedere hernia geschikt is om op deze wijze te opereren. Een nadeel is, dat de kans op een nieuwe hernia op hetzelfde niveau in de toekomst waarschijnlijk iets hoger is dan bij de gangbare methode, omdat er alleen een nucleotomie uitgevoerd wordt na het verwijderen van de hernia.

Verwacht wordt dat ook een operatie in verband met unilaterale recessus lateralis en/of foramen stenose met deze techniek uitgevoerd zal kunnen worden, eventueel op meerdere niveaus.

Criteria voor behandeling met microtubetechniek:

- alleen geschikt voor lumbale hnp's
- duidelijk klinisch beeld van één of twee lumbale wortels, welke bekneld zijn op één niveau
- moet unilateraal gelokaliseerd zijn op één niveau
- geen forse stenose van het kanaal
- geen instabiliteit

De bereikbaarheid van de hernia's, ook bij recidief operaties, is even goed als bij de tot nu toe gangbare methode, omdat de cilinder naar craniaal en caudaal verplaatst kan worden.

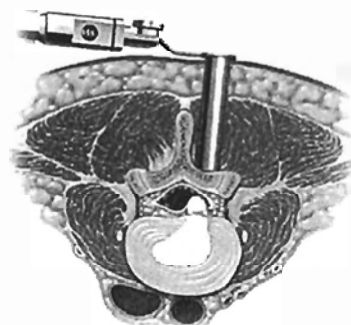
De microtubetechniek kan uitgevoerd worden met:

- een microscoop (hierbij kijkt de neurochirurg door een operatiemicroscoop en hij kan het beeld desgewenst vergroten. Dit heeft als voordeel, dat er diepte gezien kan worden [stereoscopisch zien]).
- een endoscoop (het beeld hiervan wordt dan op een beeldscherm vertoond en laat geen diepte zien)

J.C. de Nie, neurochirurg



Afbeelding 1: Positie cilinders en flexibele arm



Afbeelding 2: Axiale doorsnede rug met positie operatie cilinder

De operatie

- 1 De patiënt ligt op de operatietafel in buikligging, geknikt in de heupen, met voldoende ruimte onder de tafel om een röntgendoorlichting met een C-boog mogelijk te maken.
- 2 De wond komt 2 cm paramediaan te liggen en is ongeveer 2 cm lang.
- 3 Onder röntgendoorlichting wordt het juiste niveau bepaald en een dunne naald ingebracht via de wond, waarna hieroverheen steeds dickere geleidecilinders worden geschoven, totdat de gewenste diameter (om de operatie goed uit te kunnen voeren) bereikt is (afbeelding 1)
- 4 De diameter wordt bepaald door de kleuren van de geleidecilinders: paars, 14 mm groen, 16 mm blauw, 18 mm
- 5 De cilinders worden in de juiste richting gebracht om op de plaats, waar de hernia zich bevindt, uit te komen (afbeelding 1).
- 6 Dan wordt de cilinder, waardoor geopereerd gaat worden, ingebracht en in de juiste stand vastgezet met behulp van een flexibele arm (afbeelding 2).
- 7 Hierna kan door de cilinder onder de microscoop verder gewerkt worden. Het is mogelijk om met meerdere instrumenten tegelijk te werken.
- 8 De zenuw wordt opgezocht en opzij gehouden om de hernia te kunnen verwijderen en de nucleotomie te verrichten.
- 9 Tenslotte wordt de huidwond gesloten met een zelfplossbare hechting en/of enkele steristrips.